

ENTEROPATÍA SPRUE-LIKE POR OLMESARTÁN

Sánchez Navarro, E. Sánchez Fernández, MJ. Pérez Fernández, A. Molina Muñoz JM. Pérez-Cuadrado Martínez, E.

INTRODUCCIÓN

RESUMEN CASO CLINICO

FIGURAS

Enteropatía esprue-like por olmesartán:

- Olmesartán es un antagonista del receptor de angiotensina II, muy empleado en el tratamiento de la hipertensión arterial.
- La enteropatía es un efecto secundario que ocurre meses o años después de iniciar el tratamiento.
- Se ha relacionado con otros ARA II, pudiendo ser un efecto de clase.
- Genera cambios histológicos semejantes a los de la celiaquía (atrofia vellositaria e infiltrado linfocitario), que no responden a dieta sin gluten.
- Se manifiesta como diarrea severa y pérdida de peso.
- La suspensión del tratamiento consigue la desaparición de la clínica y de las lesiones que puede demostrarse con una cápsula de control.

Varón de 75 años , en tratamiento con olmesartán, con diarrea, distensión y dolor abdominal.

- TAC abdominal, sugerente de enteritis difusa. Sin mejoría con rifaximina y probióticos.
- Cápsula endoscópica (Figura 1-5).
 - ➔ En duodeno, atrofia leve con linfangiectasias parcheadas, erosiones superficiales y úlceras pequeñas.
 - ➔ Desde yeyuno, atrofia severa con patrón en mosaico, úlceras con desestructuración de pliegues y ausencia de vellosidades formando islotes.
 - ➔ Distalmente, microlinfangiectasias difusas que preservaban vellosidades, distales a las cuales, áreas atróficas, erosiones, fisuras y restos hemáticos
- EDB VO: afectación difusa proximal con pérdida total de vellosidades y pliegues y ulceraciones (Figura 6-7).
- AP: atrofia vellositaria, irregularidad glandular y focos de inflamación aguda del corion, concordante con enteropatía por olmesartán.
- Mejoría clínica tras interrumpir olmesartán.

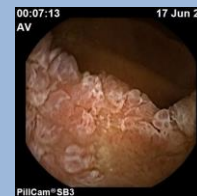

Figura 1

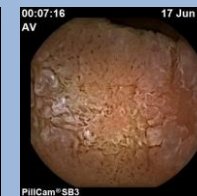


Figura 2

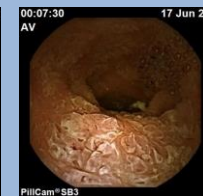

Figura 3

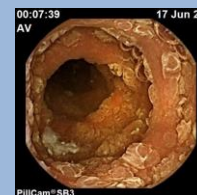

Figura 4

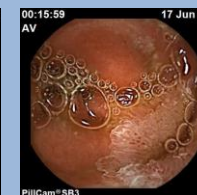

Figura 5

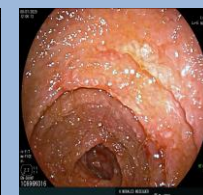

Figura 6

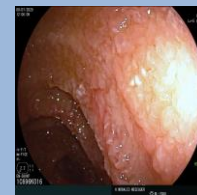

Figura 7