

HEMORRAGIA DIGESTIVA MEDIA SECUNDARIA A TUMOR SUBMUCOSO CON VOLVULACION EN YEYUNO MEDIO.

Molina Muñoz JM, Sánchez Fernández MJ, Pérez Fernández A, Sánchez Navarro E, Rodrigo Agudo JL, Esteban Delgado P, Pérez-Cuadrado Martínez E.

CENTRO: Hospital Universitario JM Morales Meseguer. Sección de Aparato Digestivo. Murcia.

INTRODUCCIÓN

Varón 62 años.

- Ingresó en UCI por cuadro de shock cardiogénico secundario a lesión de tres vasos.

- Durante el ingreso ya en planta presentó cuadro de shock séptico que impresionó de origen abdominal (fiebre, dolor abdominal, vómitos y diarrea) ingresando de nuevo en UCI.

- Se realizó TC que mostró hallazgos compatibles con hernia interna vs vólvulo desvolulado.

- Gastroscoopia y colonoscopia: normal

CÁPSULA

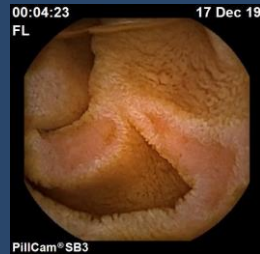

Figura 1

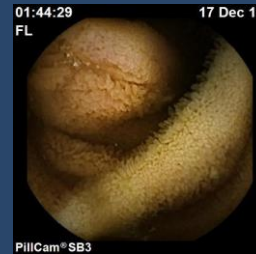


Figura 2

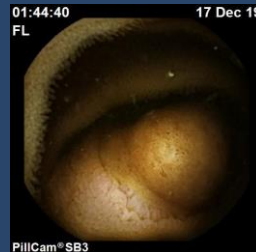

Figura 3

Se realizó finalmente cápsula endoscópica con colocación mediante gastroscopio, donde se observó una tumoración submucosa ulcerada en yeyuno mediodistal con datos de invaginación (Fig. 1-3).

Estos hallazgos junto los descritos en la TC, podrían justificar la clínica abdominal referida.

No se realizó enteroscopia dado que la situación clínica del paciente no lo permitió.